Lane Medical Library

Aus der chirurgischen Universitätsklinik Göttingen
(Direktor: Professor Dr. R. STICH)

Bericht über 53 Unterkieferbrüche nach Entstehung, Frakturform und Röntgenbild.

Inaugural-Dissertation

zur Erlangung der Doktorwürde
der Hohen Medizinischen Fakultät der
Georg-August-Universität zu Göttingen

vorgelegt von

Maria Wladymira Mykolajewycz,
Zahnärztin aus Tarnopol, Polen.

Göttingen 1929.
Druck: A. Salewicz & Komp. Tarnopol, Mickiewiczstrasse 9.

Bericht über 53 Unterkieferbrüche nach Entstehung, Frakturform und Röntgenbild.

Dem Unterkieferbruch kommt in der Chirurgie gegenüber den anderen Knochenbrüchen in mehrfacher Hinsicht eine Sonderstellung zu. Zunächst ist die Frakturgefährdung an und für sich schon eine ziemlich hohe. Die Mandibula ist zwar ein relativ starker und im Vergleich zu den anderen Knochen kompakt gebauter Knochen. Aber schon ihre exponierte Lage und ihre ziemlich dürftige Auskleidung (besonders des horizontalen Astes) mit Weichteilen bietet ihr nur einen geringen Schutz gegen einwirkende Gewalten. Darum frakturiert auch der Unterkiefer am häufigsten von allen Gesichtsknochen.

P. Bruns hat den Prozentsatz der Unterkieferbrüche gegenüber dem der anderen Knochen des Gesichtes auf 39% berechnet. Dabei hatte er allerdings den Bruch des Alveolarfortsatzes infolge ungeschickter Zahnextraktionen nicht miteinberechnet. Aber von der Zeit an, wo der Zahnschlüssel und rohes Extrahieren der Zähne mit ungeeigneten Hebeln verlassen worden sind, kommen auch solche Fraktuten nur äusserst selten vor. Unter allen Knochenbrüchen machen nach Bruns die Unterkieferbrüche 1,1%, nach der Statistik des New-York Hospital 3,19% aus. Diesen grossen Unterschied zwischen der deutschen und amerikanischen Statistik kann man durch die stärkere Industrialisierung Amerikas erklären.

An den Frakturen des Unterkiefers ist daran in überwiegender Mehrzal der horizontale Ast beteiligt. Diese Tatsache kann erstens dadurch erklärt werden, dass die meisten Brüche direkt sind und als solche viel öfter den horizontalen als den aufsteigenden Kieferast treffen, zweitens, dass der horizontale Ast schon physiologisch mehrfache „Schwachpunkte" besitzt, durch welche die Brüche begünstigt werden. Zu diesen Schwachpunkten rechnet man am normalen Unterkiefer die Gegend des Eckzahnes (bedingt durch die lange Alveole desselben und die Biegung des Kieferbogens an dieser Stelle), die Gegend des Foramen mentale und den Kieferwinkel. Wie auch sonst am menschlichen Knochensystem, bietet eine winklige Abknickung, (Schenkelhals, der chirurgische Hals des Oberarmes) auch am Unterkiefer einen gewissen locus minoris resistentiae. Ausserdem spielen gerade am Unterkiefer auch pathologische Schwachpunkte eine gewisse Rolle; so zum Beispiel: die Atrophie des Alveolarfortsatzes durch Verlust einzelner Zähne (besonders der zweiwurzeligen Molaren), retinierte Zähne (sehr häufig die Weisheitszähne, seltener canini und praemolares), Zysten, Kystome. Von diesen Schwachpunkten will ich aber absehen und wenn ich diesen Ausdruck gebrauche, handelt es sich immer um Verhältnisse am normalen Kiefer. Am aufsteigenden Unter-

kieferast kann man den Hals des Processus condyloideus zu den Schwachpunkten rechnen.

Eine zweite Besonderheit der Unterkieferbrüche liegt darin, dass der Unterkieferknochen nach dem Munde zu mit Schleimhaut bedeckt ist. Diese liegt sehr straff an und reisst deshalb auch oft bei Frakturen mit ein, so dass verhältnismässig häufig ein komplizierter Bruch entsteht. Dadurch ist weiterhin die Möglichkeit einer Infektion gegeben. Die schwer durchzuführende Mundpflege begünstigt die Zersetzung der Speisereste, die ihrerseits einen ausgezeichneten Nährboden für Bakterien des Mundes bilden. Auch die Zähne in der Nachbarschaft des Bruchspaltes, deren Pulpen geschädigt oder abgestorben sind, können langwierige Eiterungen und Fisteln unterhalten und auf diese Weise die Konsolidierung einer Fraktur verhindern. Eine durch einen komplizierten Bruch entstandene Eiterung kann in das lockere Bindegewebe des Munbodens vordringen, ja sich sogar an den Scheiden der Blutgefässe des Halses bis ins Mediastinum senken. Auf diese Weise entstehen Phlegmonen, die nicht selten das Leben der Patienten bedrohen.

Eine dritte Eigentümlichkeit besteht darin, dass bei der funktionellen Einheit der beiden Unterkieferhälften, auch der einseitige Bruch die andere Seite in Mitleidenschaft zieht.

Was die Kosmetik bei den Mandibularbrüchen anbelangt, so ist, ebenso wie der normale Unterkiefer für die physiologische Gesichtsbildung, ein deform geheilter Unterkiefer für die Entstellung der unteren Gesichtspartie von grosser Bedeutung. Schon die kleinste Störung der Symmetrie des Gesichtes macht sich sehr bald bemerkbar. Ist der Defekt oder die Verschiebung im Bereich der Kinngegend entstanden, dann ist auch das Profil in Mitleidenschaft gezogen. Es entsteht nicht selten das sogenannte „Vogelgesicht".

Die ganzen Störungen, welche der Unterkieferbruch mit sich bringen kann, ersehen wir erst am Patienten mit schlecht verheilter Fraktur.

Das Oeffnen des Mundes kann beeinträchtigt werden; bei der Verletzung der Cavitas glenoidalis kann sogar eine Ankylose des Kiefergelenkes eintreten, welche oft nachträglich operativ beseitigt werden muss.

Bei der Dislokation der Fragmente ist das Kauen nicht, oder nur im beschränkten Masse, möglich; die Patienten sind nur auf flüssige oder breiige Kost angewiesen. Durch derartige Beeinträchtigung der Nahrungsaufnahme kann es zu schweren Schädigungen des Gesamtorganismus kommen und hierdurch wiederum die Disposition zu Infektionskrankheiten gesteigert werden.

Auch die Sprache wird beeinflusst und es wurden sogar Fälle beobachtet, wo bei schlecht verheilten Kieferbrüchen völlige Aphonie eingetreten war.

Aus all diesen Gründen ist es ersichtlich, dass bei den Kie-

ferbrüchen eine absolute anatomische Restitution erstrebt werden muss. Es genügt nicht die Frakturstücke nur zum Zusammenwachsen zu bringen, man muss den Heilungsprozess so lenken, dass die Funktionsausübung nach der Verheilung nicht im geringsten gestört wird.

Was die Einteilung der Unterkieferbrüche anbelangt, so kann man diese einmal nach der Enstehung und zum anderen nach der Lokalisation vornehmen.

Hinsichtlich der Entstehung unterscheiden wir direkte und indirekte Frakturen. Die direkten sind viel häufiger als die indirekten. Das ersieht man schon aus der Tatsache, dass die meisten Brüche den horizontalen Unterkieferast betreffen. Die Gewalten sind dann ziemlich gross und konzentrieren sich auf einen Teil des Knochens so stark, dass ein Ausweichen oder Uebertragen der Gewalt nicht möglich ist. Sehr typisch ist als Beispiel einer direkten Fraktur die Aussprengung des Unterkiefermittelstückes durch Hufschlag.

Die indirekten Frakturen betreffen überwiegend die Unterkieferfortsätze. Zum Beispiel: der Bruch des einen oder der beiden Kieferwinkel beim Fall aufs Kinn, Fraktur der Gelenksfortsätze infolge Einwirkung der Gewalt aufs Kinn bei geschlossenem Munde. Eine solche Kraft kann auch einen Bruch in der Mitte des aufsteigenden Astes verursachen. Auch die Biegungsfraktur gehört hierher. Bei Kompression in der Gegend der Kieferwinkel wird der Kieferbogen über seine Elastizitätsgrenze hinausgebogen und bricht in der Mittellinie. Als Anlässe solcher Frakturen kann man das Zusammenpressen des Kopfes zwischen zwei Puffern, zwei Balken und das Ueberfahrenwerden nennen.

Obwohl diese Einteilung sehr einfach und leicht erscheint, ist der Nachweis, ob eine Fraktur direkt oder indirekt ist, dennoch nicht so einfach, da man selten genaue Angaben über den Hergang des Unfalls erhalten wird. Das trifft besonders bei den mehrfachen Brüchen zu.

Nunmehr kommen wir zur Frage der Bruchlokalisation beim Unterkiefer. Der Bruch in der Mittellinie des Kiefers war von den früheren Autoren verneint. Erst Malgaigne bejaht das Vorkommen eines solchen. In der Literatur treffen wir durchaus nicht so selten die Brüche in der Mittellinie. Nachstehende Tabelle, die ich nach den Angaben einigen Autoren zusammengestellt habe, gibt eine Übersicht über die Häufigkeit solcher Brüche.

AUTOR	Gesamtzahl der Brüche	MITTELLINIE
Thiele	7	—
Strube	13	5
Grässner	28	4
Egger	76	4

Die Frakturen in der Mittellinie verursachen gewöhnlich keine Dislokation, da der Muskelzug symmetrisch wirkt. In seltenen Fällen kommen jedoch auch stärkere Dislokationen durch Verlagerung der Fragmente zustande.

Die Brüche in der Schneidezahngegend sind verhältnismässig häufig. Sie verlaufen meistens senkrecht, selten schräg und verursachen gewöhnlich eine Dislokation. Es entsteht ein Niveau-Unterschied, beim schrägen Verlauf der Bruchlinie wird das eine Fragment in die Höhe geschoben, das andere verlagert sich nach hinten unten. Welches von beiden Fragmenten hoch zu liegen kommt, hängt davon ab, ob die Bruchlinie von obenvorne nach hinten-unten verläuft, oder umgekehrt. Im ersten Fall wird das kleinere Frakturstück gehoben, im zweiten das grössere.

Dasselbe gilt auch für die Frakturen in der Eckzahn-Praemolaren-und-Molarengegend. Die Fraktur in der Eckzahngegend und am Foramen mentale ist, wie ich schon oben angedeutet habe, eine Schwachpunktfraktur. Beim Doppelbruch tritt oft ein Herunter-und Zurückrutschen des Mittelstückes des Unterkiefers, erstens durch seine Schwere, zweitens durch den Zug der musculi Mylo-Geniohyoidei und der Digastrici auf.

Der Verlauf der Frakturen in der Molarengegend ist verschieden. Man trifft hier auf senkrechte, schräge, y-Frakturen, Stern-und Stückbrüche, da es sich fast immer um eine direkte Gewalteinwirkung handelt.

Die Brüche am Kieferwinkel rufen nicht immer eine Dislokation hervor. Die Auspolsterung dieses Unterkieferteiles mit dem Muskelgewebe des Masseter und Pterygoideus internus hält die Bruchstücke zusammen und verhindert oft das Eintreten einer Verschiebung.

Die Frakturen im Bereich des aufsteigenden Astes haben auch einen sehr variablen Verlauf. Beim einseitigen Auftreten verursachen sie eine leichte Verschiebung der unteren Zahnreihe nach der kranken Seite. Dieselbe Dislokation beobachtet man auch beim Bruch des Gelenkfortsatzes. Bei der doppelten Fraktur desselben verlagert sich der ganze Unterkiefer nach hinten.

Ich habe hier die typischen Arten der Dislokation bei den Mandibularbrüchen angeführt. Aber nicht jeder Bruch an derselben Stelle ruft dieselbe Dislokation hervor. Ausser dem Muskelzug spielt auch die Richtung der Gewalteinwirkung und die Schwere des Fragmentes eine grosse Rolle und individualisiert die Art der Dislokation.

Das Material der Göttinger Chirurgischen Klinik, welches mir zur Verfügung gestellt worden war, enthält 53 Fälle, die in den Jahren 1912-1929 hier behandelt wurden. Wie in den anderen Arbeiten, kommt auch in diesen Fällen die Tatsache zur Geltung, dass die Männer das Hauptkontingent der Unter-

kieferbrüche stellen. Das wird leicht erklärlich, wenn wir die Berufe der Patienten in Erwägung ziehen. Es sind meistens Pferdeknechte, Wagenlenker, Monteure, Berg-und Fabrikarbeiter, Eisenbahner, Schofföre, die einen Kieferbruch erleiden.

Unter meinen 53 Fällen waren fünfzigmal Männer und nur dreimal Frauen betroffen, letztere machten also nur 5,66% der Gesamtzahl der Fälle aus.

Die Einteilung der Patienten nach dem Alter lässt sich folgendermassen darstellen:

von	1—10	Jahren	9 Fälle
„	11—20	„	11 „
„	21—30	„	17 „
„	31—40	„	7 „
„	41—50	„	3 „
„	51—60	„	6 „

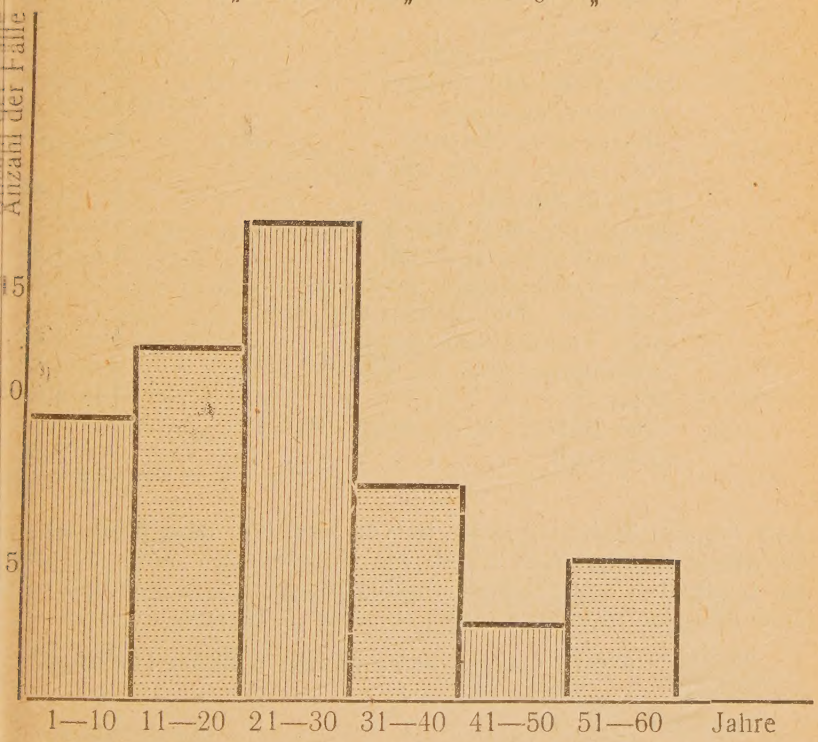

Somit findet die frühere Feststellung, dass zwischen dem 1—30 Jahr die meisten Unterkieferbrüche beobachtet werden, auch in diesem Falle volle Bestätigung. Dann sinkt die Kurve, um zwischen dem 51—60 Jahr wieder anzusteigen. Dieser Wiederaufstieg ist um so bemerkenswerter, als ja in diesem Lebensabschnitt bedeutend weniger Menschen am Leben sind als im Lebensjahrzent vorher. Es ist wohl kein Zweifel, dass dieser

Wiederaufstieg der Kurve auf die Altersbrüchigkeit der Knochen beim Überschreiten des 50. Lebensjahres zurückzuführen ist.

Im folgenden gebe ich nun eine Uebersicht über die Unterkieferbrüche aus der Göttinger chirurgischen Klinik in den Jahren 1912—1929.

Zunächst tabellarisch aufgestellt die Frakturanlässe des vorliegenden Materials. Insgesamt kamen zur Beobachtung 53 Fälle.

Davon:	Verletzungen durch Hufschlag . . .	14	26,42%
	Sturz aus grösserer Höhe (Boden) . .	6	11,32%
	Vom Wagen überfahren	5	9,44%
	Verletzung durch ein Stück Holz bei der Kreissäge	4	7,55%
	Auto-und Motorradunfall	4	7,55%
	Fall vom Wagen	2	3,78
	„ von der Treppe	2	8,78
	Vom Fahrstuhl verletzt	2	3,78
	Schussverletzungen	2	3,78
	Unbekannter Hergang	2	3,78
	Von einem Pferde mit dem Kopf gestossen	1	1,88
	Schlag mit dem Spazierstock . . .	1	1,88
	Im epileptischen Anfall	1	1,88
	Vom Kohlenbagger gestossen . . .	1	1,88
	Zwischen Treibriemen und Welle einer Transmission geraten	1	1,88
	Schmirgelscheibe ins Gesicht geflg. .	1	1,88
	Stein „ „ „ . .	1	1,88
	Vom Balken, Eisenstange, Hebel gestossen	3	5,66
		53	100,00%

Aus obiger Statistik geht hervor, dass bei dem Material der Göttinger chirurgischen Klinik die Verletzungen durch Hufschlag am häufigsten sind. Diese Beobachtung stimmt mit den meisten übrigen Arbeiten überein. So gibt z. B. an:

Thiele	unter	7	Unterkieferbrüchen	3	durch Hufschlag
Strube	„	13	„	2	„ „
Grässner	„	28	„	4	„ „

Abweichend davon ist nur die Arbeit von Egger aus Zürich, der unter 76 Unterkieferfrakturen nur 9 durch Hufschlag verursacht fand. In Prozenten ausgedrückt stellt sicht der Vergleich folgendermassen dar:

bei	Thiele	43,00%
	Strube	15,4 %
	Grässner	14,3 %

bei Egger 11.84%

in der vorliegenden Arbeit . . 26.42%

Bei Egger ist die häufigste Ursache der Mandibularfrakturen der Fall von der Höhe, vom Wagen und dergleichen; er macht bei ihm 47,37%, also fast die Hälfte von allen Brüchen aus. Das wird aber erklärlich, wenn wir an die Herkunft seines Materials aus der gebirgigen Umgebung denken.

Was die Frakturform beim Material der hiesigen chirurgischen Klinik anbelangt, so stellt sie sich folgendermassen zusammen:

Von 53 Fällen waren 38=70% kompliziert.

Es waren 34=64,14% Einzelbrüche, 13=24,54% Doppelbrüche und 6=11,32% mehrfache Brüche.

Von den 34 Einzelbrüchen waren 19=55,88% kompliziert. Topographisch war die Verteilung der Brüche folgende:

Es lagen:	in der Mittellinie	4 Brüche
	„ „ Gegend des Eckzahnes.	5 „
	„ „ „ „ Foramen mentale . .	5 „
	zwischen Foramen mentale und Kieferwinkel	5 „
	in der Gegend des Kieferwinkels. . . .	2 „
	am Processus condyloideus	6 „
	am Alveolarfortsatz	1 „
	Ort war nicht angegeben.	6 „

Von den 13 Doppelbrüchen, die alle kompliziert waren, lagen:

die eine Fraktur:	die andere Fraktur:
in der Mittellinie	am linken Kieferwinkel
„ „ „	„ „ Gelenksfortsatz
links Schneide—u. Eckzahngegend	rechts Foramen mentale
„ Eckzahngegend	„ Eckzahngegend
„ Foramen mentale	„ Foramen mentale
„ „ „	links Processus coronoideus
„ „ „	Ort nicht angegeben
„ Kieferwinkel	rechts Foramen mentale
„ „	„ Kieferwinkel
Ort nicht angegeben	„ vor dem Weisheitszahn
links in der Mitte des aufsteigenden Kieferastes (Abbruch der beiden Fortsätze)	Ort nicht angegeben

links Stückbruch des Kieferwinkels (beide Bruchlinien links)
rechts „ am Kieferwinkel („ „ rechts)

6 Mehrfache Brüche, alle kompliziert.

1. Schussfraktur: ..... der rechte Unterkiefer im Bereich der Molaren ist stark gesplittert.
2. Schussfraktur: ..... der Unterkiefer ist in der Kinngegend stark gesplittert; Bruch am 1. rechten Praemolaren und am linken Foramen mentale.
3. Fraktur: ..... rechts am Foramen mentale, links Sternfraktur an derselben Stelle.
4. Fraktur: ..... rechts Stückbruch des Kieferwinkels und Bruch zwischen dem Schneide-und Eckzahn.
5. Fraktur: ..... rechts Bruch des Processus condyloideus und zwei Fissuren in der Gegend des Foramen mentale.
   links Bruch des Gelenkfortsatzes und Längsfraktur des aufsteigenden Astes.
6. Fraktur: ..... links Bruch des Processus condyloideus und am 1. Molaren, andere nicht angegeben.

Als Nebenverletzungen kamen zur Beobachtung:

Im Bereich des Kiefers:

3 mal Zahnverletzungen im Oberkiefer.
3 „ „ im Unterkiefer.
8 „ Oberkieferbruch.
1 „ Bruch des Arcus zygomaticus.

Im Bereich des knöchernen Schädels:

3 mal Schädelbasisbruch.

Im Bereich des Zentralnervensystems:

20 mal=37,7% Commotio cerebri.

Sonstige:

1 „ Bruch des Humerus und Infraktion des Radius und der Ulna.
1 mal Fraktur des Radius und der Ulna
1 „ „ der III.—V. Rippe.
1 „ „ „ Fibula.
2 „ war Hautemphysem vorhanden.

Zum Schluss möchte ich zusammenfassend die hauptsächlichen Ergebnisse angeben.

Auch unser Material bestätigt von neuem die alte Erfahrungstatsache, dass der Unterkieferbruch sehr oft kompliziert ist.

Von unseren 53 Fällen waren nicht weniger als 38=70% kompliziert.

Von den 39 Brüchen des horizontalen Astes waren sogar 34=87,2% kompliziert.

Die Frakturen des Kieferwinkels und des aufsteigenden Astes waren auch bei uns meistens nicht kompliziert.

Den—der Literatur nach sehr seltenen—Bruch des Processus coronoideus haben wir viermal beobachtet, und zwar war es dreimal ein Abbruch des aufsteigenden Astes mit beiden Fortsätzen und einmal ein Bruch des Processus coronoideus,

zugleich mit einer Fraktur am Foramen mentale derselben Seite.

Auch die Fissuren am Unterkieferknochen scheinen eine nicht allzu häufige Erscheinung zu sein, da ich in der Literatur nur einen einzigen Fall erwähnt fand. Ich habe in vier Fällen Fissuren an der Mandibula im Röntgenbilde gefunden. In einem geht von einer Sternfraktur, die in der Gegend des Foramen mentale links liegt, eine Fissur schräg nach vorne oben.

Im anderen Falle waren ausser den Brüchen der beiden Gelenkfortsätze und einer Längsfraktur des linken aufsteigenden Astes auch zwei Fissuren an der rechten Unterkieferhälfte vorhanden. Die eine lief von der Alveole des 1. Praemolaren in einer leicht gebogenen Linie nach unten hinten, am Foramen mentale vorbei, bis unter die mediale Wurzel des ersten Molaren. Die andere fing an der Basis Mandibulae unter dem 1. Praemolaren an und zog sich ebenfalls in einer Bogenlinie unter die Wurzeln des 2. Molaren.

Im dritten Fall war ausser einer Fraktur am linken Foramen mentale auch eine Fraktur rechts. Sie fing am unteren Rande des Kiefers, unter dem Keim des 2. Praemolaren an und zog sich schräg nach hinten oben, bis unter die Wurzel des 1. Molaren.

Viertens befand sich ausser einer Fraktur zwischen dem linken Schneide- und Eckzahn auch eine andere zwischen den beiden Praemolaren. Von der letzten zieht sich, in der Mitte anfangend, eine Fissur, die etwas schräg nach unten verläuft und unter der Wurzel des Eckzahnes endet.

Endlich ist nach unserem Material die Gehirnerschütterung eine ziemlich häufige Begleiterscheinung der Unterkieferbrüche.

Ich habe sie 20 mal, also in 37,7% der Fälle gefunden. Diese Erscheinung ist leicht zu erklären, wenn wir uns vergegenwärtigen, was für eine Kraft dazu gehört, einen Unterkiefer zu brechen. Die Wucht der Gewalt überträgt sich offenbar häufig auch auf den Hirnschädel und verursacht auf diese Weise eine Commotio cerebri.

Nunmehr gebe ich eine kurze Zusammenfassung von den mir zur Verfügung gestellten Krankengeschichten:

Fall 1.

Heinrich M. 11 Jahre 1912.

Vor 12 Tagen fiel der Patient durch eine Bodenluke 3 Meter tief auf Zementboden. War längere Zeit bewusstlos, mehrmaliges Erbrechen.

Klinische Diagnose: Bruch des linken Unterkiefers zwischen dem Schneide- und Eckzahn; keine Nebenverletzungen.

Commotio cerebri.

Röntgenbild ist nicht vorhanden.

Fall 2.

Wilhelm I. 4 Jahre 1912.

Patient erlitt einen Hufschlag gegen das Kinn. Im Oberkiefer fehlen 4 Zähne; frische Wunden, Hautabschürfungen am Kinn und Hals. Einen Tag nach dem Unfall war das linke Ohr blutig.

Klinische Diagnose: Fraktur des rechten Unterkiefers zwischen dem Schneide- und Eckzahn, kompliziert nach dem Munde zu.

Röntgenbild ist nicht vorhanden.

Fall 3.

Karl K. 25 Jahre 1912.

Der Patient stürzte vom Mast einer elektrischen Leitung mehrere Meter tief auf ein Dach. War bewusstlos, hat nach der Angabe der Frau nicht erbrochen, hat aber aus dem Munde geblutet. Die rechte Gesichtshälfte ist ziemlich stark geschwollen.

Klinische Diagnose: Fraktur des rechten Unterkiefers zwischen dem 2. Praemolaren und 1. Molaren, kompliziert.

Fraktur der III. — V. Rippe.

Commotio cerebri.

Röntgenaufnahme ist nicht gemacht worden.

Fall 4.

Ewald W. 26 Jahre 1912.

Der Patient erhielt 6 Wochen zuvor bei Walzarbeiten einen Schlag durch einen Hebel auf die linke Wange, welcher diese durchschlug und zum Bruch des Unterkiefers führte. Patient war 3 Stunden bewusstlos. An der linken Wange, 1 cm vom Mundwinkel entfernt, befindet sich eine 2 cm lange Narbe, die entsprechend auch auf die Schleimhaut der Innenseite übergreift.

Klinische Diagnose: doppelte Fraktur des Unterkiefers; links im Kieferwinkel, rechts am Foramen mentale, kompliziert durch Haut-und-Schleimhautwunde.

Commotio cerebri.

Röntgenbild ist nicht vorhanden.

Fall 5.

Friedrich L. 15 Jahre 1912.

Nach der Angabe des Patienten wurde er vor 3 Wochen von einem Pferde mit dem Kopf gestossen und blieb lange Zeit besinnungslos. Am linken Mundwinkel befindet sich eine Narbe.

Klinische Diagnose: Fraktur in der Mitte der Mandibula, kompliziert.

Commotio cerebri.

Röntgenbild ist nicht vorhanden.

Fall 6.

Ludwig B. 52 Jahre 1913.

Patient fiel vom Wagen und wurde von einem Rade verletzt. Hautabschürfungen im Gesicht, eine Wunde läuft vom linken Ohr am Unterkieferrande entlang zum Kinn, sie ist verschmutzt und geht bis auf den Knochen.

Klinische Diagnose: Fraktur der Mandibula in der Mittellinie, kompliziert durch Haut-und-Schleimhautwunde.

Röntgenbild ist nicht vorhanden.

Fall 7.

Wilhelm B. 21 Jahre 1914.

Der Patient wurde durch ein Stück Holz bei der Kreissäge verletzt. An der Oberlippe befindet sich eine Platzwunde, auf der linken Wange ein Emphysem geringen Grades.

Klinische Diagnose: Bruch des linken Unterkiefers etwa fingerbreit neben der Mittelinie. Im Oberkiefer Abbruch des Alveolarfortsatzes.

Röntgenbild ist nicht gemacht worden.

Fall 8.

Karl F. 23 Jahre 1914.

Der Patient erlitt einen Hufschlag gegen das Gesicht und war bewusstlos.

Klinische Diagnose: Bruch des linken Unterkiefers und des Oberkiefers auf derselben Seite.

Commotio cerebri.

Röntgenaufnahme ist nicht vorhanden.

Fall 9.

Georg E. 36 Jahre 1915.

Die Ursache des Unfalls ist unbekannt (Beruf: Lokomotivführer). Es besteht eine 12 cm lange Wunde an der linken Unterkieferseite, welche mit der Mundhöhle kommuniziert.

Klinische Diagnose: Fraktur des linken Unterkiefers dicht vor dem aufsteigenden Ast, kompliziert durch Haut- und Schleimhautwunde. Fraktur des rechten Radius und der Ulna.

Röntgen-Befund: eine Bruchlinie verläuft hinter dem Weisheitszahn, vom Trigonum retromolare nach vorne, eine andere nach hinten zum Kieferwinkel, so dass ein keilförmiges Stück ausgebrochen ist, dessen Basis unten liegt. In der Nähe der Bruchstelle liegen ein paar grössere und kleinere Knochensplitter.

Fall 10.

Richard J. 14 Jahre 1915.

Der Patient wurde vom Fahrstuhl erfasst und am Kopf verletzt. Es besteht ein Hämatom der rechten Wange und des rechten Auges.

Klinische Diagnose: Fraktur der Mandibula rechts, lateral vom Eckzahn und am aufsteigenden Ast, kompliziert.

Röntgen-Befund: rechts fängt die Bruchlinie ungefähr unter dem ersten Molaren an und zieht sich durch das Foramen mentale schräg nach oben vorne. Links befindet sich an derselben Stelle eine Sternfraktur. An dieser Seite ist noch am aufsteigenden Ast, ungefähr in der Mitte desselben, ein horizontaler Bruch, so dass das obere Fragment samt den beiden Fortsätzen abgetrennt ist.

Fall 11.

August B. 38 Jahre 1915.

Der Patient wurde durch ein Stück Holz bei der Kreissäge verletzt. Am Hals befindet sich eine 5 cm lange Weichteilwunde, am Kinn eine zackig verlaufende Hautwunde. Die Unterlippe ist mit dem Zahnfleisch abgerissen und zum Teil zwischen den Fragmenten eingeklemmt.

Klinische Diagnose: Fraktur in der Mitte des linken, horizontalen Unterkieferastes, kompliziert.

Röntgen-Befund: Die Frakturlinie verläuft vom Hals des 2. linken Molaren schräg nach unten vorne.

Fall 12.

Gertrud M. 8 Jahre 1915.

Das Kind ist von der Treppe auf den Boden gestürzt.

Klinische Diagnose: Abbruch des Mittelstückes des Unterkiefers, kompliziert.

Röntgen-Befund: die Bruchlinie befindet sich auf der linken Seite, ungefähr in der Mitte des aufsteigenden Astes, und verläuft von vorne oben schräg nach hinten unten. Das Fragment ist also mit den beiden Fortsätzen abgetrennt. Die andere Bruchstelle ist nicht zu sehen.

Fall 13.

Hubert F. 6 Jahre 1915.

Das Kind wurde vom Wagen überfahren.

Klinische Diagnose: Fraktur im rechten Unterkieferwinkel.

Röntgen-Befund: die Bruchlinie verläuft vom rechten Kieferwinkel zur Incisura mandibularis, so dass ein keilförmiges Stück samt dem Gelenksfortsatz abgetrennt ist.

Fall 14.

Wilhelm K. 11 Jahre 1919.

Der Junge erlitt einen Hufschlag gegen das Gesicht und

wurde besinnungslos. Im Gesicht befinden sich oberflächliche Hautwunden, der linke untere Eckzahn ist locker, es kann hier die Bruchstelle liegen.

Klinische Diagnose: Fraktur des Unterkiefers, Abbruch des Alveolarfortsatzes oben im Bereich der Schneidezähne, welche abgeschlagen sind.

Commotio cerebri.

Röntgenbild ist nicht vorhanden.

Fall 15.

Wilhelm B. 21 Jahre 1919.

Der Patient bekam einen Hufschlag gegen die rechte Gesichtshälfte. An der rechten Wange befinden sich zwei 3—4 cm lange klaffende Wunden. Die beiden mittleren und der rechte seitliche Schneidezahn mit dem dazwischenliegenden Knochen und Weichteilen sind abgebrochen und nach der Mundhöhle zu umgeknickt. Ein oberer Schneidezahn ist zum Teil abgebrochen. Es besteht ein Hämatom der beiden Lider rechts, das Oberlid hat ausserdem eine Quetschwunde.

Klinische Diagnose: Fraktur des Alveolarfortsatzes im Unterkiefer vorne und etwas rechts, kompliziert.

Röntgenaufnahme ist nicht vorhanden.

Fall 16.

Hermann J. 14 Jahre 1919.

Der Junge wurde durch einen Revolverschuss verletzt. In der Mitte des rechten horizontalen Unterkieferastes befindet sich eine erbsengrosse Einschusswunde, an der linken Seite des Kinns eine gleich(?) grosse Ausschusswunde.

Klinische Diagnose: Schussfraktur der Mandibula, kompliziert.

Röntgen-Befund: der mittlere Teil des Unterkiefers in der Kinngegend ist vielfach gesplittert. Rechts unter dem I. Praemolaren, ungefähr in der Mitte, befindet sich ein erbsengrosses Einschussloch, daneben eine zackige Bruchlinie durch den Kiefer. Links sieht man einen Bruch am Foramen mentale verlaufen. Auch mehrere Knochensplitter sind in der Nähe der Bruchstelle versprengt.

Fall 17.

Julius L. 21 Jahre 1919.

Der Patient bekam einen Schlag mit einem Spazierstock in die Gegend des linken Unterkiefers. Es bestand 2 Tage lang eine ziemlich starke Schleimhautblutung. Die linke Unterkiefergegend ist geschwollen.

Klinische Diagnose: Fraktur des linken Unterkiefers, wahrscheinlich kompliziert.

Röntgenbild ist nicht vorhanden.

Fall 18.

Karl W. 54 Jahre 1919.

Der Patient erlitt einen Hufschlag und war besinnungslos. Oberhalb der rechten Schläfengegend befindet sich eine Haut-und Periostwunde, auch an der Nasenwurzel, Ober-und Unterkiefer befinden sich Wunden.

Klinische Diagnose: Schrägbruch des rechten Unterkiefers, Bruch des Oberkiefers, beide kompliziert.

Commotio cerebri.

Röntgenbild ist nicht vorhanden.

Fall 19.

August E. 60 Jahre 1919.

Der Patient ist vom Wagen gefallen. Ueber dem rechten Scheitelbeine ist ein grosser. nach oben konvexer Hautlappen abgelöst. Die Wunde darunter ist schmierig. sie reicht nach vorne zum äusseren Augenwinkel, nach hinten umkreist sie die Ohrmuschel und erreicht die Höhe des äusseren Gehörganges. Im Gesicht befinden sich mehrere Hautabschürfungen. Auf der Vorderseite des rechten Unterschenkels, ungefähr in der Mitte, ist eine handtellergrosse, oberflächliche Hautwunde. In gleicher Höhe ist die Fibula gebrochen.

Klinische Diagnose: der rechte Unterkiefer ist vorne in der Mittellinie frakturiert. Bruch der rechten Fibula.

Röntgenbild ist nicht vorhanden.

Fall 20.

Albert V. 18 Jahre 1920.

Der Patient ist von einer Leiter gestürzt und fiel auf einen Eisenhaken. Ueber dem rechten Unterkiefer zieht sich von oben aussen nach unten innen eine etwa 10 cm lange Hautwunde, die zwei Finger breit vor dem Kieferwinkel verläuft. Fascie und Muskeln sind teilweise zerfetzt. Einen Fingerbreit ausserhalb des rechten Mundwinkels ist eine Y-förmige kleine Wunde — Durchtrittsstelle des Hakens.

Klinische Diagnose: Unterkieferbruch rechts, kompliziert.

Röntgen-Befund: die Fraktur verläuft senkrecht in der Gegend des 2. und 3. Molaren.

Fall 21.

Ewald G. 57 Jahre 1920.

Dem Patienten ist im Bergwerk ein Stein gegen den Kopf geflogen, danach war er lange bewusstlos. Am Kopf und Gesicht befinden sich einige Hautabschürfungen, die Lider des rechten Auges sind stark blutunterlaufen; aus beiden Ohren und Nase rinnt etwas Blut.

Klinische Diagnose: Schädelbasisbruch, Unterkieferbruch im rechten Kieferwinkel, kompliziert.

Commotio cerebri.

Röntgen-Befund: die Bruchlinie geht durch die Alveole des ersten rechten Molaren schräg nach dem Kieferwinkel. Zwischen den Fragmenten befindet sich ein grösserer und ein kleinerer Knochensplitter, auch der Arcus zygomaticus ist über der Incisura mandibularis frakturiert.

Fall 22.

Bernhard M. 21 Jahre 1921.

Der Patient erlitt einen Hufschlag gegen den rechten Unterkiefer.

Klinische Diagnose: Querbruch des rechten aufsteigenden Mandibularastes dicht unterhalb des Gelenkköpfchens.

Röntgenbild ist nicht vorhanden.

Fall 23.

Hermann B. 45 Jahre. 1921.

Beim Ausweichen vor einem vorüberfahrenden Fahrzeuge wurde der Patient von einem Baumast erfasst, von seinem eigenen Fuhrwerk heruntergeschleudert und angeblich überfahren. Stark blutunterlaufene Unterlider, blutende Nase, zahlreiche Hautabschürfungen im Gesicht. Das Kinn ist geschwollen und im ganzen etwas nach links disloziert. Am linken Kinnwinkel befindet sich im Munde über dem Alveolarfortsatz eine blutende Schleimhautwunde; lateral davon abnorme Beweglichkeit und Krepitation.

Klinische Diagnose: Fraktur des linken Unterkieferastes dicht lateral vom Kinnwinkel, kompliziert.

Röntgen-Befund: die Bruchlinie liegt in der Höhe des linken Foramen mentale. Auch der linke Processus coronoideus ist zapfenförmig abgerissen.

Fall 24.

August H. 42 Jahre 1922.

Der Patient wurde mit einer Eisenstange gegen den Unterkiefer geschlagen. An der Unterseite des rechten Unterkiefers befindet sich eine 1 cm lange klaffende Wunde.

Klinische Diagnose: Schrägbruch des rechten horizontalen Unterkieferastes mit geringer Dislokation, kompliziert.

Röntgen-Befund: Schrägbruch durch das rechte Foramen mentale mit Dislokation.

Fall 25.

Heinrich E. 33 Jahre 1922.

Dem Patienten ist ein Stück Holz bei der Kreissäge gegen den Unterkiefer geflogen. Die Gegend des Kinns ist geschwollen,

der Patient kann den Mund nicht schliessen. An der Unterseite des Kinns, links oben beginnend, zieht sich eine 5 cm lange, einen cm breite Wunde schräg nach rechts unten. Man kann ein etwa 5 cm langes Stück des Kiefers, welches nach unten gesunken ist, hin und her schieben. Aus dem rechten Gehörgang entleert sich etwas Blut, von einer Quetschung des äusseren Gehörgangs herrührend.

Klinische Diagnose: doppelte Unterkieferfraktur rechts, kompliziert.

Röntgen-Befund: die eine Frakturlinie befindet sich auf der rechten Seite am Foramen mentale, die andere verläuft genau in der Mittellinie des Unterkiefers. Das Fragment ist wesentlich disloziert.

Fall 26.

Luise S. 20 Jahre 1922.

Die Patientin ist am Morgen von einer Scheune gefallen und blieb bis zum Abend besinnungslos. Es bestand eine Blutung aus der Nase, dem Munde und dem linken Ohr.

Klinische Diagnose: beiderseitige Fraktur des Unterkieferwinkels, kompliziert nach dem Munde zu.

Commotio cerebri.

Röntgen-Befund: rechts verläuft die Bruchlinie dicht vor dem Weisheitszahn nach unten, links ist sie nicht zu sehen.

Fall 27.

Emil L. 60 Jahre 1922.

Der Patient wurde von einem Balken gegen das Kinn getroffen. Er hat Ohren-und Mundblutung gehabt. Die Zunge ist sehr stark geschwolen und zeigt an der Unterseite mehrere Bisswunden. Seit dem Unfall ist Schwerhörigkeit vorhanden.

Klinische Diagnose: Fraktur des rechten Gelenkfortsatzes.

Röntgen-Befund: die Bruchlinie befindet sich rechts am Hals des Processus condyloideus und verläuft schräg nach unten hinten. Das kleine Frakturstück ist deutlich disloziert.

Fall 28.

Karl W. 19 Jahre 1923.

Der Patient ist zwischen Treibriemen und Welle einer Transmission geraten und wurde angeblich 12 mal herumgeschleudert. Er wurde besinnungslos und in einem kollapsähnlichen Zustande in die Klinik gebracht. Es sind mehrere Hautabschürfungen, Weichteilverletzungen und Hämatomyelie vorhanden. Am oberen Rande der Ansatzstelle der Ohrmuschel befindet sich eine 8 cm lange, etwa $^1/_2$ cm tiefe, verschmutzte Wunde.

Klinische Diagnose: doppelter Bruch des Unterkiefers in der Gegend der Eckzähne, kompliziert.

Commotio cerebri.

Röntgenbild ist nicht vorhanden.

Fall 29.

Heinrich P. 39 Jahre 1923.

Dem Patienten schlug ein Kohlenbagger gegen die linke Kopfseite. Nach dem Unfall hat er aus beiden Ohren, dem Munde und der Nase geblutet.

Klinische Diagnose: Bruch des Unterkiefers, kompliziert.

Röntgenbild ist nicht vorhanden.

Fall 30.

Anna H. 2 Jahre 1923.

Das Kind erlitt einen Hufschlag gegen den Unterkiefer. Im Oberkiefer fehlen mehrere Zähne, auch ist der Knochen an dieser Stelle verletzt.

Klinische Diagnose: sagittaler Bruch des Unterkiefers in der Mittellinie, kompliziert durch eine Schleimhautwunde.

Röntgenbild ist nicht da.

Fall 31.

Robert H. 23 Jahre 1923.

Der Patient stürzte mit dem Kinn auf die Treppe. Er war einige Minuten bewusstlos, blutete aus beiden Ohren und dem Munde. Unter dem Kinn befindet sich eine oberflächliche Hautwunde, der Patient hat Kopfschmerzen über dem rechten Ohr und an derselben Seite Ohrensausen.

Klinische Diagnose: Schrägfraktur des rechten Processus condyloideus ohne Verschiebung.

Commotio cerebri.

Das Röntgenbild bestätigt vollkommen die klinische Diagnose.

Fall 32.

Otto E. 22 Jahre 1923.

Der Patient ist beim Montieren von einem brechenden Leitungsmast gestürzt und war gleich bewusstlos. Im linken äusseren Gehörgang, in den Nasenlöchern und auf den Lippen befindet sich Blut. Innerhalb des linken Jochbogens ist ein Hämatom; am Kinn klaffen zwei Wunden, die obere davon reicht bis auf den Knochen. Auch am linken Unterschenkel befindet sich ein Hämatom. Somnolenz.

Klinische Diagnose: Unterkieferbruch zwischen dem Eckzahn und dem 1. Praemolaren links, kompliziert durch Haut- und Schleimhautwunden. Schädelbasisbruch und Fraktur des linken oberen Alveolarfortsatzes.

Commotio cerebri.

Röntgen-Befund: die Frakturlinie beginnt unter der Wurzel des 2. linken Praemolaren und geht schräg nach vorne oben durch das Foramen mentale.

Fall 33.

Rudolf M. 17 Jahre 1923.

Der Patient stürzte vom Boden auf die Tenne und schlug mit dem Kinn auf. Vorne am Kinn befindet sich eine 3 cm lange Wunde mit vollkommener Durchtrennung der Weichteile und der Schleimhaut. Auch unter dem Kinn befindet sich eine kleine Wunde. Im Unterkiefer fehlt der I. Praemolar, vom Eckzahn ist ein Stück abgesplittert.

Klinische Diagnose: Fraktur des linken aufsteigenden Unterkieferastes.

Röntgen-Befund: Längsfraktur des linken Gelenkfortsatzes.

Fall 34.

August H. 36 Jahre 1923.

Der Patient erlitt einen Hufschlag ins Gesicht. In der unteren Partie der rechten Wange befindet sich ein über faustgrosses Hämatom. Auf der rechten Wange und unterhalb des Unterkieferastes auf derselben Seite befinden sich 2 schmierige Wunden. Der rechte 1. obere Molar ist luxiert, seine Alveole zertrümmert; auch der 1. Incisivus ist luxiert. Am Mundboden befindet sich ein Hämatom.

Klinische Diagnose: Fraktur des rechten Unterkiefers in der Gegend des 1. Schneidezahnes mit Dislokation, kompliziert.

Röntgen-Befund: der Bruch beginnt am rechten Kieferrande unter dem 2. Praemolaren und verläuft schräg nach oben vorne durch das Foramen mentale. Am Unterrande des Bruches sieht man zwei grössere und einen kleinen Knochensplitter.

Fall 35.

Alfred S. 9 Jahre 1924.

Das Kind wurde vom Motorrad angefahren. Es war zunächst bewusstlos und erbrach. Auch soll Blut aus dem Ohr geflossen sein. Die linke Gesichtshälfte ist geschwollen, auf der Wange befindet sich eine 10 cm lange geklammerte Wunde. In der linken Schläfengegend ist eine Eindellung der Haut, die an eine Depression des Stirnbeines denken lässt.

Klinische Diagnose: Mandibularfraktur rechts zwischen dem Schneide-und Milcheckzahn und am Angulus, kompliziert.

Commotio cerebri.

Röntgen-Befund: die Aufnahme ist so gemacht, dass die Fraktur in der Eckzahngegend nicht mehr zu sehen ist. Der

Bruch am rechten Angulus verläuft hinter dem zweiten Molaren in einer leicht gekrümmten Linie nach unten, der andere etwas lateral davon schräg nach oben vorne, so dass ein keilförmiges Stück, dessen Basis am Kieferwinkel liegt, herausgesprengt ist. Demnach ist es eine dreifache Fraktur am Unterkiefer.

Fall 36.

Fritz v. B. 22 Jahre 1925.

Der Patient wurde von einem Fahrstuhl an der unteren Gesichtshälfte verletzt und blieb einige Minuten bewusstlos. Auf der Oberlippe und dem Kinn befinden sich Hautwunden.

Klinische Diagnose: Medianfraktur des Unterkiefers, kompliziert.

Commotio cerebri.

Röntgen-Befund: der Bruch befindet sich in der Mittellinie, die Fragmente sind etwas dislociert. Ausserdem besteht ein Bruch des linken Gelenkfortsatzes von der Incisura mandibularis schräg nach unten hinten.

Fall 37.

Walter F. 21 Jahre 1925.

Der Patient stürzte vom Rade und wurde von einem Pferde gegen den Unterkiefer getreten. Das Gesicht bis zum Jochbogen, die Gegend des Unterkiefers, der Hals, der Thorax und der linke Arm sind angeschwollen. Die Schwellung fühlt sich weich an. Wenn man darauf drückt, hört man ein leises Knistern — Hautemphysem.

Klinische Diagnose: Unterkieferbruch in der Eckzahngegend, kompliziert.

Das Röntgenbild ist nicht vorhanden.

Fall 38.

Heinrich H. 49 Jahre 1925.

Der Patient erlitt einen Hufschlag gegen das Kinn, war kurze Zeit besinnungslos. An der Unterlippe und am Kinn befinden sich mehrere verschmutzte Wunden, die bis auf den Knochen reichen. Die Unterlippe ist median durchgequetscht.

Klinische Diagnose: Mandibularbruch in der Mittellinie und im linken Kieferwinkel. Der erste ist durch Haut-und Schleimhautwunde kompliziert.

Commotio cerebri.

Röntgenbild ist nicht vorhanden.

Fall 39.

Johann S. 55 Jahre 1925.

Der Patient wurde von einem Pferde gegen die linke Gesichtshälfte getreten.

Klinische Diagnose: Unterkieferfraktur, kompliziert.

Röntgen-Befund: die Bruchlinie verläuft vertikal in der Gegend des linken Foramen mentale.

Fall 40.

Gustav S. 32 Jahre 1926.

Der Patient erlitt einen Unfall bei der Kreissäge.

Klinische Diagnose: komplizierte Unterkieferfraktur.

Röntgenbild ist nicht vorhanden.

Fall 41.

Albert W. 4 Jahre 1926.

Das Kind wurde vom Wagen überfahren. Es besteht eine fingerlange Weichteilwunde an der rechten Wange, in der Höhe des Ohrläppchens beginnend und bis zum rechten Mundwinkel reichend. An dieser Stelle steht die Wunde mit der Mundhöhle in Verbindung. Rechts am Unterkiefer ist die Schleimhaut abgeschürft, so dass der Knochen in circa 5 cm Länge blossliegt.

Klinische Diagnose: Multiple Frakturen im Ober- und Unterkiefer, kompliziert durch Haut-und Schleimhautwunden.

Röntgen-Befund: am linken Unterkiefer liegt ein Bruch unter dem 6-Jahr-Molaren, auch das Gelenkköpfchen scheint auf dieser Seite verstaucht zu sein. Die anderen Frakturen sind auf dem Bilde nicht zu sehen.

Fall 42.

Erwin R. 7 Jahre 1926.

Der Junge bekam einen Teschingschuss aus 0,5 m Entfernung in die rechte Unterlippe. Die rechte untere Gesichtshälfte ist stark geschwollen. Zunge, rechte Wange und Hals sind mit blauschwarzen Punkten übersät. Unter dem rechten Mundwinkel befindet sich eine kleine, stark verschmutzte Wunde. Der 1. rechte Praemolar ist gelockert.

Klinische Diagnose: Schussfraktur des rechten Unterkiefers, kompliziert.

Röntgen-Befund: der rechte Unterkiefer ist im Bereich der Molaren stark gesplittert, es sind auch Metallsplitter in der Wunde zu sehen: die untere Kontur des Kiefers scheint unverletzt zu sein.

Fall 43.

Heinz P. 26 Jahre 1926.

Der Patient ist beim Autounfall aufs Gesicht, besonders auf den Unterkiefer gefallen. Es bestand Blutung aus dem Munde. Im Oberkiefer fehlen mehrere Zähne, die Schleimhaut ist blutig durchtränkt, am Unterkiefer sind die Zähne zum Teil gelockert.

Klinische Diagnose: doppelter Unterkieferbruch rechts, kompliziert, ausserdem Oberkieferbruch.

Röntgen-Befund: an der rechten Seite der Mandibula sieht an eine Fissur an der Alveole des 1. Praemolaren beginnend, schräg in einer leichten Bogenlinie nach hinten unten, am Foramen mentale vorbei, bis unter die mediale Wurzel des 1. Molaren verlaufen. Eine andere Fissur fängt an der Basis Mandibulae vor dem ersten Praemolaren und verläuft ebenfalls gebogen nach hinten oben, um unter den Wurzeln des 2. Molaren zu enden. Auch das Gelenkköpfchen an dieser Seite trägt eine Fraktur am Collum.

Links befindet sich eine Fraktur, die vor dem Kieferwinkel beginnt und in einer leicht gebogenen Linie herauf, bis in den Kronenfortsatz verläuft. Auch der Gelenksfortsatz hat eine Längsfraktur erlitten.

Der Oberkiefer ist ebenfalls frakturiert.

Fall 44.

Heinrich S. 22 Jahre 1926.

Der Patient erlitt einen Hufschlag gegen die rechte Wange und war ungefähr eine Viertelstunde bewusstlos. Die rechte Backe ist stark geschwollen, am Unterkieferwinkel und an der Wange sind Hautabschürfungen. Es besteht Blutung aus dem Zahnfleisch unten rechts.

Klinische Diagnose: komplizierte Fraktur der rechten Mandibula.

Commotio cerebri.

Röntgen-Befund: am rechten Unterkiefer befindet sich ein Querbruch. Die eine Frakturlinie verläuft zwischen dem 1. und 2. Molaren schräg nach unten hinten (nach dem Kieferwinkel) und von da wieder zwischen dem 2. und 3. Molaren herauf, so dass der 2. Backenzahn mit dem dazwischen liegenden Knochen losgebrochen ist.

Fall 45.

Rudolf F. 5 Jahre 1927.

Das Kind ist vom Wagen aufs Gesicht gefallen.

Klinische Diagnose: komplizierte Fraktur des rechten Unterkiefers in der Gegend des Eckzahnes.

Röntgenaufnahme ist nicht gemacht worden.

Fall 46.

Karl v. B. 35 Jahre 1927.

Dem Patienten ist eine Schmirgelscheibe ins Gesicht gegangen. Er war lange Zeit bewusstlos. Die linke Gesichtshälfte ist geschwoleln und zeigt eine 11×4 cm messende Schrunde.

Klinische Diagnose: Doppelbruch der Mandibula, kompliziert.

Commotio cerebri.

Röntgen-Befund: links befindet sich ein glatter Bruch zwischen dem Eckzahn und dem 1. Praemolaren. Die andere Frakturlinie ist nicht zu sehen. Auch der Oberkiefer ist gebrochen.

Fall 47.

Hermann S. 6 Jahre 1928.

Das Kind wurde vom Autoschutzblech erfasst, umgerissen und blieb eine Zeitlang bewusstlos. Die Mundpartie und die linke Wange ist geschwollen, der Unterkiefer hängt. Am rechten Ohr befinden sich Blutkrusten. Die linken Backenzähne sind etwas gesplittert. Zahnschluss ist nicht ganz möglich. Auch am Gaumen befinden sich Blutkrusten. Am nächsten Tag erbricht das Kind teils frisches, teils geronnenes Blut.

Klinische Diagnose: linksseitige Fraktur der Mandibula in der Höhe der Backenzähne. Auch rechts scheint an derselben Stelle eine Fraktur zu liegen. Die erste ist kompliziert.

Commotio cerebri.

Röntgen-Befund: links liegt der Bruch zwischen dem 1. und 2. Praemolarenkeim, also in der Höhe des Foramen mentale. Rechts sieht man eine Fissur, die am unteren Kieferrande unter dem Keim des zweiten Praemolaren beginnend, schräg nach oben hinten, bis unter die Wurzel des 1. Molaren, zieht.

Fall 48.

Luis B. 25 Jahre 1928.

Der Patient erlitt einen Hufschlag gegen die rechte Unterkieferseite. Die rechte untere Gesichtshälfte ist geschwollen, am Unterkiefer rechts befindet sich eine 6 cm lange, gelappte und schmutzige Quetschwunde. Das grössere Fragment ist nach unten innen dislociert, das kleinere nach aussen und oben. Die Zunge ist durch Hämatombildung des Mundbodens nach oben gehoben. Es besteht mässige Blutung und Kieferklemme.

Klinische Diagnose: Fraktur des rechten, horizontalen Unterkieferastes hinter dem zweiten Praemolaren, kompliziert durch Haut und Schleimhautwunde.

Röntgen-Befund: es liegt ein glatter Bruch der rechten Mandibula zwischen dem 2. Praemolaren und 1. Molaren. Die Fragmente sind stark dislociert.

Fall 49.

Dietrich S. 24 Jahre 1928.

Der Patient kam infolge Durchgehens seiner Pferde vom Wagen zum Fall, wobei ihm angeblich die Räder über den Kopf gingen.

Klinische Diagnose: komplizierte Fraktur der beiden Unterkieferwinkel.

Röntgen-Befund: rechts geht die Frakturlinie vom Kiefer-

winkel herauf, an der Wurzel und Krone des schiefliegenden Weisheitszahnes in die Alveole des zweiten Molaren.

Links: vom Kieferwinkel herauf, zwischen den Wurzeln es ebenfalls schief nach vorne gekippten Weisheitszahnes.

a l l 50.

Johann M. 18 Jahre 1928.

Der Patient erlitt einen Hufschlag gegen Kinn und Brust. Der linke, obere erste Schneidezahn ist ausgeschlagen, der rechte ist gelockert. An der linken Unterlippe befindet sich eine Platzwunde; an der entsprechenden Brustpartie Hautabschürfungen und Hämatome.

Klinische Diagnose: doppelter Unterkieferbruch; links zwischen dem Schneide-und-Eckzahn, rechts zwischen dem ersten und zweiten Praemolaren, kompliziert. Das Mittelstück ist nach vorne und unten disloziert.

Röntgen-Befund: Stückbruch des Mittelstückes der Mandibula. Links glatter Bruch zwischen dem Schneide-und Eckzahn, rechts zwischen den beiden Praemolaren. Von dem letzten geht, in der Mitte anfangend, eine Fissur etwas schräg nach unten verlaufend und endet unter der Wurzel des Eckzahnes.

a l l 51.

Willi B. 18 Jahre 1928.

Der Patient stürzte bei einem epileptischen Anfall besinnungslos auf den Boden, wobei er sich am Kinn verletzte. Impressionsfraktur der linken Fossa articularis, Blutgerinnsel im linken Gehörgang. Hautabschürfungen am unteren Rande der Orbita. In der Mitte des Kinns, beiderseits der Spina mentalis, befindet sich eine 5 cm lange glatte Platzwunde. Der Unterkiefer ist um eine $^1/_2$ Zahnesbreite nach links verschoben.

Klinische Diagnose: Fraktur des linken Processus condyloideus Mandibulae.

Commotio cerebri.

Röntgen-Befund: Fraktur des linken Gelenkfortsatzes von der Incisura mandibularis schräg nach unten hinten.

a l l 52.

August G. 21 Jahre 1928.

Der Patient fuhr mit dem Auto gegen einen Baum und stiess mit dem Kopf gegen das Steuerrad.

Klinische Diagnose: typische Unterkieferfraktur zwischen dem horizontalen und aufsteigenden linken Ast.

Es wurde keine Röntgenaufnahme gemacht.

a l l 53.

Friedrich B. 26 Jahre 1929.

Der Patient wurde nachts besinnungslos auf der Strasse

aufgefunden und in die Klinik gebracht. Er kann sich auf die Ursache des Unfalls nicht besinnen. Im Gesicht sieht man einige Hautabschürfungen, die Lider beider Augen sind blutunterlaufen.

Klinische Diagnose: Bruch des linken Gelenkfortsatzes des Unterkiefers. Schädelbasisbruch.

Commotio cerebri.

Röntgen-Befund: der Bruch verläuft von der Incisura mandibularis schräg nach unten hinten.

An dieser Stelle möchte ich noch Herrn Prof. Dr. K. H. Bauer, Oberartzt an der Chirurgischen Universitätsklinik in Göttingen, für die freundliche Ueberlassung des Materials und seine Anweisungen hinsichtlich der Arbeit meinen herzlichsten Dank aussprechen.

Literatur.

F. Egger: Ueber die Frakturen des Unterkiefers und deren Behandlung. In. Diss. Zürich 1912.

R. Grashey: Röntgenologie. 1912.

F. Grässner: Ueber Unterkieferfrakturen. In. Diss. Halle 1901.

K. Greve: Der Heilverlauf von einfachen und komplizierten Unterkieferfrakturen mit besonderer Berücksichtigung des Mandibularkanals und der Zähne. Deutsche Zahnheilkunde, herausgegeben von: O. Walkoff H. 67.

G. Holzknecht: Röntgenologie. 1918.

O. Jonas: Zur Diagnose und Therapie der Kieferfrakturen. Deutsche Zahnheilkunde H. 68.

H. Matti: Knochenbrüche und ihre Behandlung. 2. Bd. 1922.

Partsch: Handbuch ber Zahnheilkunde. 1. Bd. 1927.

Port u. Euler: Lehrbuch der Zahnheilkunde. 1920.

O. Prager: Die Herstellung normaler Kieferbeziehungen bei veralteten, bezw. schlecht verheilten Unterkieferfrakturen. Deutsche Zahnheilkunde. 1921. H. 50.

F. Schoenbeck: Zahnärztliche Kriegschirurgie 1916. 2. Aufl.

H. Schröder: Frakturen und Luxationen der Kiefer. 1911.

E. Strube: Beitrag zur Lehre von den Unterkieferbrüchen. In. Diss. Breslau 1899.

H. Thiele: Ueber Unterkieferbrüche und ihre Behandlung. In. Diss. Bonn 1887.

Lebenslauf.

Geboren wurde ich am 19. April 1906. zu Tarnopol in Oesterreich (jetzt zu Polen gehörend). Bis 1918. wurde ich zu Hause von meinem Vater, welcher Mittelschullehrer ist, unterrichtet. Dann besuchte ich das humanistische Gymnasium mit ukrainischer Unterrichtssprache (meine Nationalität ist ukrainisch) in Tarnopol, wo ich auch im Mai 1924. die Reifeprüfung mit „gut" bestanden habe. Im Sommersemester 1925. kam ich nach Göttingen, um Zahnheilkunde zu studieren. Hier habe ich im November 1926. die zahnärztliche Vorprüfung, und im November 1928. das Staatsexamen mit der Gesamtzensur „gut" bestanden.

Maria Wladymira Mykolajewycz.